Desafio clínico: sedimentando o básico

Apresentação de um caso clínico, com perguntas-chave sobre a sua condução.

TUDO É DA RUBÉOLA CONGÊNITA? CUIDADO COM DIAGNÓSTICOS FECHADOS...

Maria Helena Lopes Cavalcante[1], Antônio Alexandre Leite Mendonça Miná[2]

1. Mestre em Saúde da Criança e do Adolescente. Coordenadora do Internato em Pediatria do Hospital Infantil Albert Sabin (HIAS).
2. Residente R3 de Pediatria Geral do Hospital Infantil Albert Sabin (HIAS).

CASO CLÍNICO

HISTÓRIA

Id.: GGG, 11 anos, feminino, natural e procedente de Ipaumirim.
FH.: a mãe.
QP.: *"aumento da barriga e inchaço".*
HDA: Há dois meses, iniciou quadro progressivo de aumento de volume abdominal, edema de face e de membros (este pior ao final do dia), não depressível. Na última semana, passou a evoluir com dispnéia, que, no momento da admissão, era desencadeada por pequenos esforços.

Antecedentes pessoais:
Nascida de parto normal, prematura, PN.: 1150g; Mãe apresentou rubéola na gestação. Pneumonia aos três anos (tratamento hospitalar), Rubéola congênita.

Antecedentes familiares:
Dois irmãos (9 e 3 anos), sadios. Pais sem consaguinidade e sadios.

Interrogatório por órgãos e aparelhos:
Geral: Hiporexia.
Olhos: Catarata em olho esquerdo.
Ouvidos: Surdez congênita.
GI: Constipação crônica (até 2 semanas sem evacuar).

EXAME FÍSICO

Estatura: 103cm (< P3), **Peso:** 17,9kg (< P3).
Estado Geral Regular, afebril ao toque, acianótica, anictérica, dispnéica, pele xerótica, face infiltrada, nariz de base larga.

Ausculta cardíaca: RCR, em dois tempos, bulhas normofonéticas, sopro sistólico em maquinaria (3+/6+).

Ausculta pulmonar: MV+, com crepitações.

Abdome: globoso, depressível, fígado palpável dois centímetros abaixo de RCD, indolor, edema de parede abdominal.

Extremidades: edema s/cacifo.

QUAIS OS PONTOS CHAVES?

Criança de 11 anos com déficit pondero-estatural importante, com história de rubéola congênita, apresentando-se com edema generalizado e dispnéia aos pequenos esforços.

QUAIS OS DIAGNÓSTICOS SINDRÔMICOS?

1. Síndrome dispnéica.

2. Síndrome edematosa.
3. Déficit pondero-estatural.

EXAMES SUBSIDIÁRIOS BÁSICOS

Como investigação inicial, faz-se necessária a solicitação de hemograma com prova de atividade inflamatória (afastar anemia – como causa de dispnéia e de edema – e processos infecciosos), sumário de urina e função renal (observar perdas protéicas), dosagem de albumina sérica com provas de função e lesão hepática (descartar acometimento hepático como causador do edema), além de RX de tórax, para averiguar presença de alteração de área cardíaca ou pneumopatia causando dispnéia.

RESULTADO DOS EXAMES

Hemograma:
Hb: 9,95; Hct: 31,5; VCM: 95,3; HCM: 30,1; RDW: 16,1
Leuc: 5.040; Neut: 55%; Seg: 55%; Eos: 4%; Linf: 37%; Mono: 4%; Plt: 225.000

Alb: 5,0; Glob: 3,0; Ur: 27; Cr: 1,0; Ca: 10,6; TGO: 215; TGP: 225
TAP: 74.2%; TTPA: 53,6s (Rel: 1.68)

Sumário de urina: normal

Rx de tórax

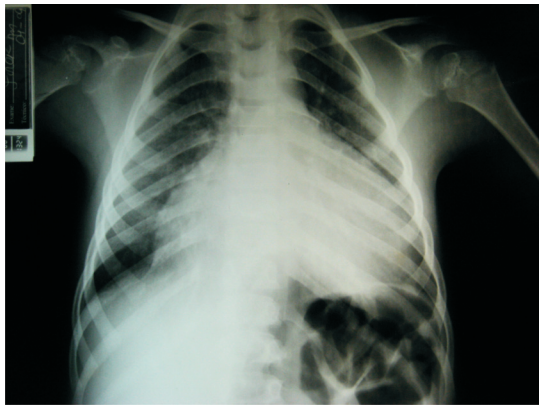

EXPLORANDO OS DAGNÓSTICOS SINDRÔMICOS E EXAMES SOLICITADOS

1. **Síndrome edematosa** – podemos iniciar a investigação de uma síndrome edematosa nos questionando que órgãos ou sistemas poderiam estar envolvidos. Rins são órgãos frequentemente implicados na gênese de edema em Pediatria. No entanto, nossa paciente não apresenta comemorativos suficientes que nos direcionem neste sentido. Não apresenta alterações urinárias descritas, tais como coloração da urina, aumento ou diminuição de freqüência e/ou volume, presença de espuma. Também não há relato de hipertensão arterial. Geralmente o edema de causa renal ocorre por perdas protéicas ou por retenção hidrossalina. Uma forma simples de se detectar perdas protéicas é através do teste do ASS que poderia ter sido realizado ainda na emergência a fim de descartar edema nefrótico, ou através de sumário de urina, que, no caso em questão, é normal. Como ponto positivo para a causa renal, temos uma creatinina um pouco alterada, mas apenas isso não justifica os sintomas da paciente. Outro órgão que pode estar envolvido na origem de edema é o fígado. O edema hepático é por hipoalbuminemia, levando a edema que pode ser generalizado, depressível, com cacifo (não é o caso da nossa paciente). Pode ocorrer por falta de substrato para produção de albumina (Desnutrição – nossa paciente encontra-se bem abaixo do percentil 3 em peso e em estatura para a idade), bem como por falência hepática propriamente dita. Neste caso, apresentaria déficit em outros pontos da função hepática, tal como produção de fatores de coagulação, para citar como exemplo. Na situação em questão, a paciente apresenta TAP que pode ser considerado dentro dos limites normais, mas com TTPA um tanto alargado. No

entanto, aquilo que esperaríamos como alterado para justificar o edema de natureza hepática encontra-se normal: Albumina (5,0). Causas cardíacas também podem ser responsabilizadas por edema, apesar de que, na infância, não devemos esperar edema para diagnosticar insuficiência cardíaca, uma vez que tal achado ocorre apenas tardiamente. De pontos positivos para se pensar em causas cardíacas temos a alteração de ausculta (sopro sistólico 3+/6+), dispnéia progressiva relacionada com esforços, além de fígado palpável, apesar deste valor (2cm abaixo de RCD) poder ser normal. A desnutrição também poderia entrar como causa de edema através da hipoalbuminemia, mas no caso em questão, não temos esse elemento presente.

2. **Síndrome dispnéica** – pode-se ter o coração como órgão envolvido em uma síndrome dispnéica. Nesse caso, como citado acima, falam a favor a forma de instalação da dispnéia (progressiva) e o fato de ser relacionada a esforços. Também é ponto positivo a área cardíaca aumentada vista no Rx de tórax. Apresenta ainda crepitações bilaterais que podem significar falência de bomba cardíaca. Do ponto de vista pulmonar, não há relato de febre, tosse, ou outras queixas respiratórias que pudessem explicar os sintomas. Outro ponto que deve ser questionado na história de criança que aparece com dispnéia na emergência é sobre sibilância prévia, também ausente na nossa paciente. Nossa paciente também não apresenta níveis hematimétricos suficientemente baixos para justificar dispnéia importante.

3. **Déficit pondero-estatural** – a primeira causa a ser cogitada é a desnutrição. No entanto, albumina encontra-se normal, o que se torna estranho em uma paciente com tamanho déficit. Doenças metabólicas devem ser cogitadas, não se podendo esquecer de distúrbios da tireóide. Como pontos positivos para tal hipótese, apresenta o déficit pondero-estatura, a pele xerótica e a história de constipação crônica. Pode causar edema também, na verdade, mixedema.

E AGORA? COMO PROSSEGUIR?

Temos um paciente com dispnéia, edema e déficit pondero-estatural, apresentando-se com níveis de albumina normais, mas com uma área cardíaca muito grande para a idade. As causas cardíacas despontam como hipótese sindrômica maior no momento, devendo ser exploradas mais a fundo. Cabe a pergunta: estaríamos diante de um coração grande por aumento de suas câmaras e paredes ou por um derrame pericárdico volumoso? Com tal indagação, deve-se partir para novos exames: ECG e preferencialmente um Ecocardiograma.

RESULTADO DO EXAME - Ecocardiograma

Derrame pericárdico volumoso, Restrição ao enchimento ventricular, Canal arterial patente, Fração de Ejeção: 84%.

ENTÃO?

Com o resultado do ecocardiograma, foi levada para o centro cirúrgico onde foi submetida a pericardiocentese com retirada de 250ml de líquido citrino.

QUEM É O DONO DO DERRAME PERICÁRDICO?

Etiologia
Causas de derrame pericárdico:
Agentes Infecciosos

- Bacterianos: *estreptococo* do grupo A, S. *aureus,* pneumococo*, meningococo, H. influenzae, M. tuberculosis*
- Virais: *Coxsackie*, *ecovírus*, caxumba, EBV, CMV
- Fungos
- Parasitas: *Toxoplasma gondii, entamoeba histolytica.*

Doenças vasculares colagenóticas-inflamatórias e granulamatosas

Febre Reumática, LES, AIJ, Kawasaki, esclerodermia, doença inflamatória intestinal.
Metabólicas: Hipotireoidismo, uremia, D. Gaucher

Neoplásicas: Primária, contiguidade (linfoma), metastática, infiltrativa (leucemia).

CONCLUSÃO

Diante do quadro clínico (edema generalizado, mas sem cacifo, face infiltrada com nariz de base larga, constipação crônica, déficit pondero-estatural, pele xerótica e, por último, derrame pleural de aspecto citrino), uma causa que explica todos os sintomas e achados laboratoriais é o hipotireoidismo. Realizou-se dosagem de hormônios tireoideanos que evidenciou TSH > 100. Iniciada reposição de hormônio tireoideano com levotiroxina (12,5mcg/dia com progressão gradativa), paciente apresentou melhora importante do infiltrado difuso, tornando-se mais ativa.

ALERTAS

Ao longo de sua vida, a paciente teve todas as suas queixas atribuídas ao quadro de rubéola congênita.

A surdez congênita e a catarata eram explicadas pela rubéola congênita. A persistência do canal arterial é a cardiopatia congênita mais comum associada a tal entidade. No entanto, o déficit pondero-estatural não apresenta relação direta com a rubéola. O infiltrado difuso (mixedema), a macroglossia relativa e o fácies cretínico estiveram presentes, se não desde o nascimento, mas pelo menos por uma boa parte da vida da criança e nunca foram percebidos ou relatados. Não realizou teste do pezinho e nunca solicitaram dosagem de hormônios tireoideanos até então. Esse é o risco dos diagnósticos fechados, ou de se achar que por haver uma doença outras não poderem co-existir. Estejamos abertos e alertas para que crianças, como essa, não tenham o diagnóstico dado só quando atingirem situações extremas como derrame pericárdico.

REFERÊNCIAS

1. Pernetta, C. Edema. Diagnóstico Diferencial em Pediatria. 3ª Edição. São Paulo. SARVIER, 1985. p. 307-309.
2. Pernetta, C. Dispnéia. Diagnóstico Diferencial em Pediatria. 3ª Edição. São Paulo. Sarvier, 1985. p. 209-245.
3. Bacelar, CH. Edema. Manual de Diagnóstico Diferencial em Pedatria. 2ª Edição. Rio de Janeiro. GUANABARA KOOGAN, 2005. p. 178-183.
4. Scheider, DS. Pericardite. Tradução de: Nelson Essentials of Pediatrics. 5ª Edição. Rio de Janeiro. Elsevier, 2006. p. 693-694.

Conflito de Interesse: Não declarado

Correspondência:
Maria Helena Lopes Cavalcante
E-mail: cavalcante.helena@gmail.com